




用心補腸



臺中慈院 克隆氏症之治療

一九〇四年，

一位波蘭醫師發現了一位罕見的特殊腸道疾病患者；
但直到一九三二年美國紐約西奈山醫院的克隆醫師與團隊，
收集了十四個病例之後，才確定命名為「克隆氏症」。

在臺灣，克隆氏症，
屬於病人數目逐漸增加的罕見疾病。
病人因免疫細胞攻擊自身腸道組織，
造成腸壁長期發炎，
侵犯大小腸、上消化道，甚至口腔、肛門。
而肛門瘻管和膿瘍又經常引發腸阻塞、穿孔，
由於診斷困難，治療棘手，
導致病人長期腹痛、腹瀉、營養不良，
求助無門、痛苦不堪。

臺中慈濟醫院大腸直腸外科與風濕免疫科，
用心了解致病機轉，想盡辦法內外合治，
將生不如死的病人從痛苦深淵中搶救回來，
重新擁抱有品質的人生。

二〇〇七年底，一位先生進入我的診間。當時廿三歲的他，身高一百六十七公分，體重不到卅五公斤，正值青春歲月，下床行走卻得家人從旁攙扶。這位到臺中慈院求診的A先生，是我第一個真正碰到的克隆氏症病人，發病已近八年。

在這以前，我對克隆氏症的認知，其實一知半解，十七年前，我還在一家醫學中心當住院醫師的第一年，曾經在一位腸絞痛的病人手術過程中，發現右邊大腸的不明腫塊，腹腔鏡中的畫面全都是沾黏，迫不得已剖腹打開整個肚子，驚覺腸子中間有好多一節一節的狹窄，因為是從未碰過的「怪病」，當下拍了很多照片，但指導老師也不知道該怎麼處理，只好先把壞的地方切掉，送病理科化驗。但累積卅年資歷的病理科主任，也從來沒見過這類案例，即使一度懷疑可能是克隆氏症，卻因並不符合肛門瘻管症狀，最後病理報告打出來，是模糊其詞的「慢性纖維化」。

這種叫「克隆氏症」(Crohn's Disease)的自體免疫疾病，是全層腸壁發炎的慢性疾病，常見於年輕男性，發生原因不明，有時候會被誤認為是大腸激躁症、潰瘍性大腸炎或其他腸胃疾病。克隆氏症是一種發炎性腸道疾病，病患白血球(巨噬細胞)發生異常，攻擊小腸、大腸以及肛門組織最多，同時可能併發一些自體免疫的症狀如關節痛等。病患的小腸大腸常一段一段潰瘍、狹窄甚至阻塞，也常會出現長期腸絞

文 / 邱建銘 臺中慈濟醫院大腸直腸外科主任

痛、腹脹、腹瀉、體重暴瘦、全身性營養不良導致嚴重水腫，合併複雜性肛門膿瘍瘻管，臀部多處生瘡化膿疼痛，令患者坐立難安，嚴重者還會有血便及流膿的現象，營養無法吸收的結果，骨瘦如柴的身形是病患最典型的特徵之一。這種腸胃道慢性發炎疾病雖然不會馬上致命，但卻讓人痛不欲生，最糟糕的是，國內具有治療經驗的醫師有限，如果處理方向不對，後續治療也很棘手，病患常被當成人球踢來踢去，讓他們受的病痛，苦上加苦。

東方罕見疾病 現代化後驟增

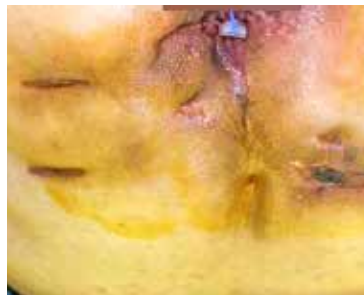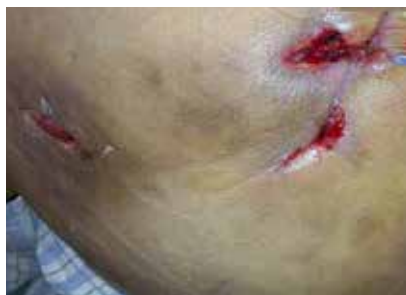在臺灣屬於相對罕見的克隆氏症，醫界的經驗還十分有限。國外流行率十萬分之十，臺灣則十萬人中約有二至三人，整個臺灣地區總發病人口不超過一千人，且好發於年輕人。廿三年歷史的臺中榮總，累積克隆氏症病患卅七例，了解這個病的人不多，有治療手術經驗的醫師更是少之又少，加上克隆氏症手術不易，醫師開刀的健保點數不高，開刀後，病患的接口容易裂開、容易有傷口問題，會佔用大量醫療資源。曾經，有一個克隆氏症病例住院達十七次之多，北部一家醫學中心還曾經收住院兩年多才出院的案例，治療這個病有多麼棘手，不言可喻，許多病患處於不利的就醫條件下，加上醫療崩壞，更讓他們的處境雪上加霜。

偏偏，這種病並沒有開刀的急迫性，不開刀也不會馬上致死，多數病患硬撐

著病體過著不能自主的生活，在醫療機構被踢來踢去好幾年，每個到我的診間的克隆氏症病患共通的特點是——病患在前面哭，爸媽在後面哭，真的是沒有人要理他們。這個病對他們的身體帶來的折磨，早已造成心靈深深的傷痕。臺中慈院創立短短七年時間，就累積了十五例克隆氏症病患，個案數直追歷史悠久的醫學中心，「別人不願意做的，慈濟醫院最適合承擔。」這是證嚴上人創立醫院的想法，最要感恩的是，在這段過程中陪伴我累積醫療心得的病患老師們。

其實，克隆氏症在西方是常見的病，我在住院醫師第三年時曾出國參加醫學會，三天議程中有整整一個下午都在講克隆氏症與潰瘍性大腸炎這方面「發炎

性腸道」的疾病，接受醫學教育期間，也從翻譯自國外的醫學教科書上，看到大篇幅克隆氏症的相關介紹，臨床上卻一直都看不到這類的案例，很多資深前輩也搞不清楚克隆氏症是什麼問題，開刀時也是茫茫然不知怎麼開才正確；詢問行醫廿年以上的直腸科指導老師時，得到的回答卻是「臺灣沒有這個病，那是白人跟黑人才會得的病」。十幾年來，健保局登錄資料全臺已達四百多人，從人口比例來看，跟卅年前的日本一樣，由於臺日的現代化進程趨勢相似，近年來，日本患者數量已是卅年前的幾十倍之多，加上臺灣克隆氏症病患也有逐年增加趨勢，預計未來廿年內，臺灣克隆氏症的病患也可能大量增加，醫療機構應未雨綢繆早做準備。



瘻管可能發生在肛門或是肚皮等部位。圖為克隆氏症患者的複雜性肛門膿瘍瘻管，臀部多處生瘡化膿疼痛，無法坐臥。

肛門瘻管

經常是肛門膿瘍膿腫的結果。肛門膿瘍常是一些腸子的炎症，當細菌或者雜質透過肛門腺體進入組織時，引起肛門裡面的腺體急性感染而成，在肛門膿瘍被引流後，從皮膚的膿瘍可能形成一隧道，肛門瘻管在未接受根治手術治療前，會反覆出現感染而化膿，甚至併發更嚴重且複雜之瘻管。

而 A 先生第一次給我的震撼，也讓我開始正視這個疾病。看著年輕的臉龐下是骨瘦如柴的軀殼、穿著尿布的他，坐在輪椅上被推進診間，因為完全吃不下，在家過著半斷食的生活，屁股腫一邊，肛門裡面很多膿疱，他院雖已診斷是罹患克隆氏症，卻沒人能治療，媽媽帶著他四處求醫，看到我時，已是第 N 個意見了。

從未真正治療過這類案例的我，老老實實和盤托出，建議媽媽帶他北上，找全臺最有克隆氏症治療經驗的一位教授求診，這對母子也真的去了臺北，就在臨上診檯檢查的前一刻，A 先生卻死都不合作，最後功虧一簣。

層層探索揭開神祕 步步為營幫助病患

再見到 A 先生時，我已在臺中慈濟醫院任職，他的病情每下愈況，從腹部脹痛演進到腸阻塞，已出現營養不良症狀，整個人像是斷食到快要休克的模樣，輪椅推進來的那一刻，他的頭歪一邊，連講話都沒有力氣了，我急急的把他收住院，先打全靜脈營養治療再做進一步檢查。

其實我的心中對於接下來如何治療並沒有清楚的概念，但為因應各種臨時的狀況，仍埋首把教科書、臨床經驗以及出國開會吸收到的各種資訊在腦海中再三演練，詎料，病情的變化超乎預期，幾天後狹窄的腸子已造成完全的阻塞，整個腸子都脹了起來，我明白，這時侯

再讓他轉院出去，也一定是被推來推去當人球，更不要說若腸阻塞兩、三天不處理，就會出現敗血，到時再打什麼藥都沒有用了。在時間緊迫的壓力下，硬著頭皮依之前再三沙盤演練開刀進去，一步步在 A 先生身上驗證推理，揭開治療克隆氏症神祕的面紗。

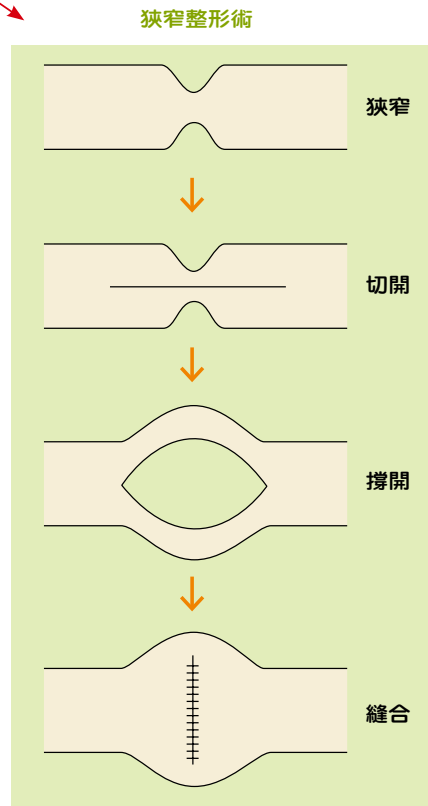
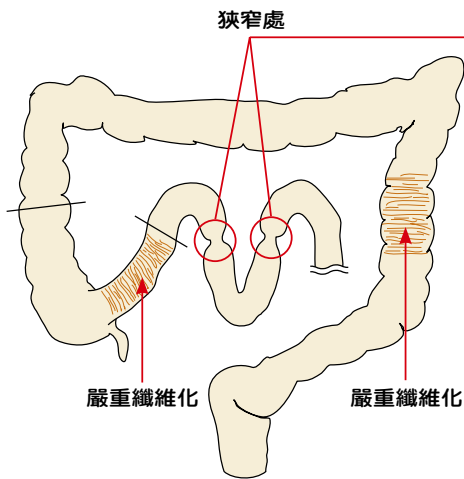
我的計畫首先進行大腸切除手術，再進行小腸狹窄整形術，同時做大腸腸造口。因為嚴重的肛門瘻管在腹腔中轉來轉去，猶如迷宮一般，屁股隨時都在化膿，所以得先有造口，讓大便不要經過這裡。

我對克隆氏症治療的想法跟打撞球類似，每一個步驟都有計劃。第二次手術，我在肛門口放很多引流帶，將肛門口的瘻管引流出來。因為瘻管是膿疱，一旦膿疱長得很深，就會穿過括約肌，如果使用一般瘻管的處理方式，括約肌會被磨到斷裂，最後會沒辦法像正常人一樣憋住大便。所以，克隆氏症的治療，絕對不能直接切開，要把它當成洪水般用引流帶來適當引流，慢慢把很深的膿疱的膿液流向盡量往肛門口中間集中，讓它儘量淺一點，未來要劃開破壞的地方愈小愈好。

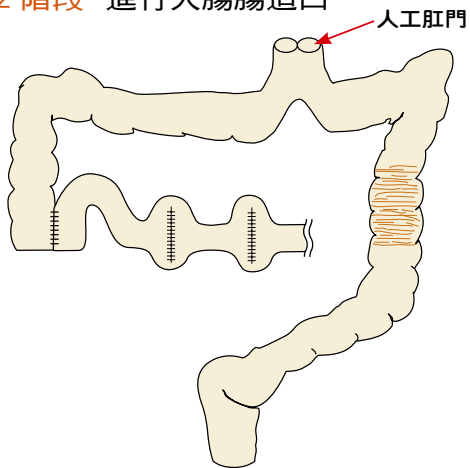
肚子都處理好之後，第三階段是把腸造口關進去縫起來，先透過大腸鏡檢查，確定大腸狹窄的部份來處理，接下來，就可以讓病患先從肛門大便。腸造口關進去後，肛門口的引流帶愈拉愈淺，慢慢把膿疱都往肛門口中間集中，最後瘻管變得非常淺時，最後將瘻管清

嚴重克隆氏症手術三階段

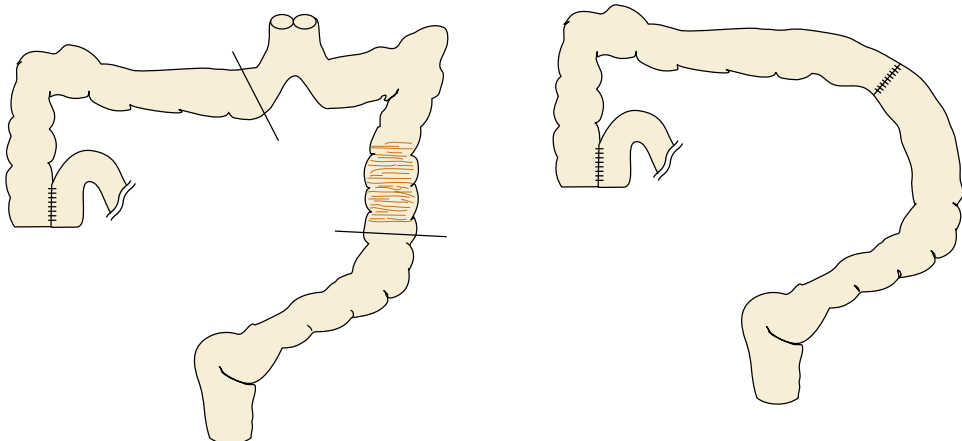
第 1 階段 右側大腸切除手術



第 2 階段 進行大腸腸造口



第 3 階段 關閉腸造口並切除嚴重纖維化部位



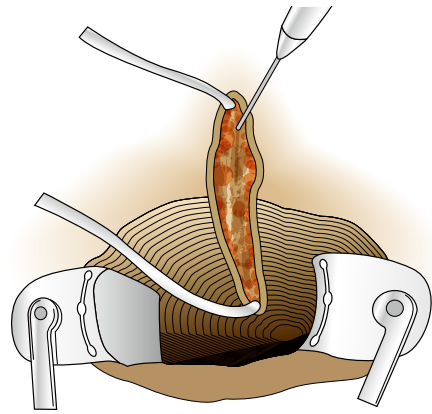
瘡，將所有引流帶拿掉。

治療至此，病人幾乎百分百恢復正常，A先生的體重從卅六公斤恢復到五十幾公斤，整個人像吹氣球一樣壯起來，從一個原本被放棄的病人，恢復為正常的、對未來充滿希望的年輕男生。說真的，他不願給臺北的大教授檢查，寧可讓我這個沒有經驗的年輕醫師嘗試，最後他竟能活下來，是我當初完全料想不到的結果。他目前仍在臺中慈院風濕免疫科持續追蹤，也找到工作，A先生明顯改善的病例，點燃了我對醫療的信心與熱情，再困難的病情，只要有心就不應該放棄希望。

風免大腸直腸齊治 唯愛與耐心而已

腸道病變可分為幾個階段，急性發炎期——用藥多半可以控制；慢性發炎期——會出現疤痕變化，從腸阻塞、破洞再演變成膿疱，病程發展的時間不一定多久，急性變慢性通常是好幾年的時間，當腸道破洞、有膿疱時就只能以外科介入，內科再給什麼免疫製劑都沒有辦法。而術後如果不能從源頭控制，腸道也會很快就又會變狹窄。大腸直腸科與風濕免疫科必須聯手，於是跟風濕免疫科的林亮宏主任溝通，後續口服的藥由他接手內科療法，兩人的合作因緣從第一個案例開始，成為全臺治療克隆氏症創舉。

克隆氏症屬於自體免疫的疾病，臺灣本來就不多。一般人的腸子如果破一個



將肛門切開放置引流帶引出膿疱後，讓瘻管慢慢變淺，比較不會傷害肛門的括約肌，病人也比較不會出現失禁的問題。

洞，不緊急開刀，馬上就死了，這些克隆氏症的病人因為抵抗力「不正常」，一旦產生發炎膿疱又不會死，引發的免疫敗血反應也不會那麼強，所以醫院都把它當成怪病。

成功的案例發表後，肛門瘻管超級嚴重的B先生從臺北南下就醫，不到卅歲的他，包著尿布出門，同樣是生命中巨大的陰影，檢查後發現，雖然他的肛門瘻管分成很多段，運氣很好的，他的腸子從頭到尾都是好的，經徹底清理瘻管，他從一開始完全不能坐、不能吃，恢復到重新展開職場生涯。

另一位四十五歲的C先生，一開始被其他科的醫師當成是盲腸炎，前後動了兩次手術，腸道破了又補、補了再破，大腸跟肚皮之間產生瘻管，腸道狹窄、阻塞，肚子上出現好幾個隨時化膿的小洞，膿疱往肚皮破出來外露，排泄物從這裡跑出來，不必說，他身上的味道絕

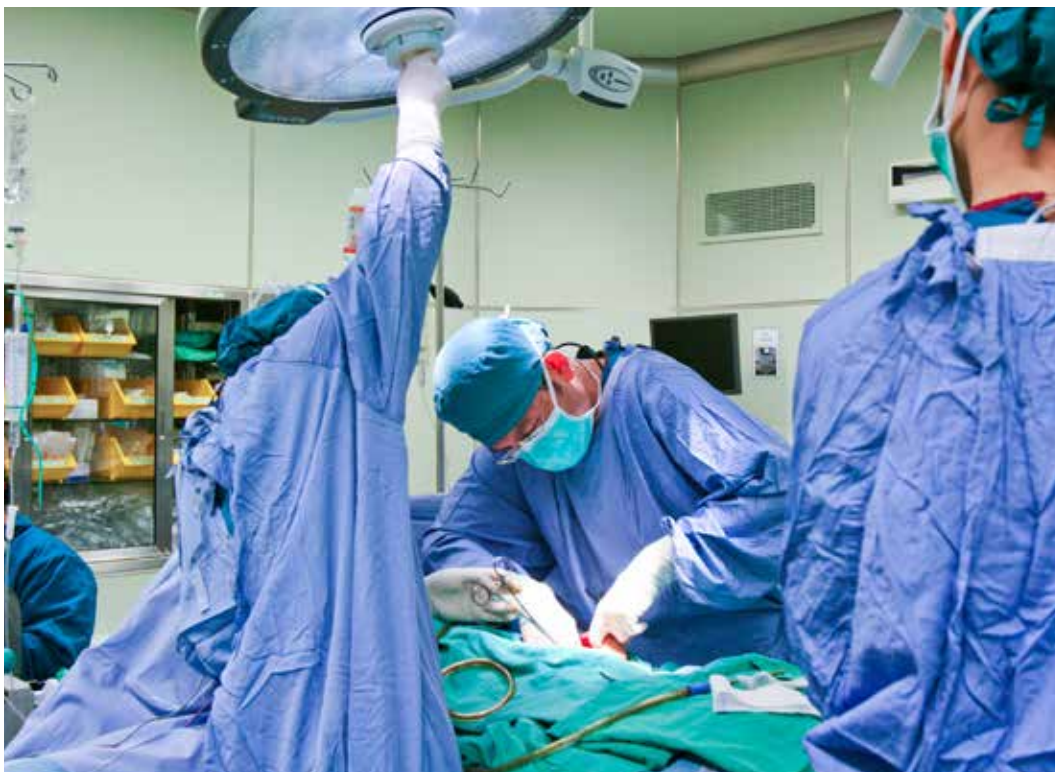對好不到那裡去，長期反覆發炎的結果是，不到兩公分厚的大腸腸繫膜，腫到達八公分之厚，開這個刀，讓我吃足苦頭。

手術困難的原因是C先生之前開過兩次刀，因為沒有徹底處理好，造成腹部很嚴重的沾黏，腸子又有破洞。在一般的情形下，即使開過刀出現沾黏，腸子並未阻塞的情形下，即使不處理也可以不必理它，但克隆氏症卻沒辦法置之不理，因為病患的小腸全段統統可能會出問題，因此開刀處理時再怎麼辛苦，都要從小腸最開始的地方逐一剝開，約莫四公尺長，一路剝到大腸的最後面，從

頭到尾摸到透地——檢查，確保不會漏看任何一個狹窄的地方，絕對不能有讓傷口關起來之後又長出膿泡的可能性，這就是為什麼克隆氏症手術平均四小時，光是剝腸沾黏就要一個多小時的原因。

C先生除了腸繫膜很厚外，還很容易流血，一般的案例，用腹腔鏡或開腹進行右側大腸切除手術，流血量都不會超過五十西西，他總共流了一千五百西西。手術的整個過程十分辛苦，幸好之後復原情形很好。

像C先生這樣，開過刀再來求診的克隆氏症病患還不少，一位卅出頭歲的年



克隆氏症的患者常有腸沾粘、破洞、阻塞等症狀，醫師開刀不易，且必須逐一檢查，需非常小心，且耗費相當的耐心和體力。攝影／曾秀英

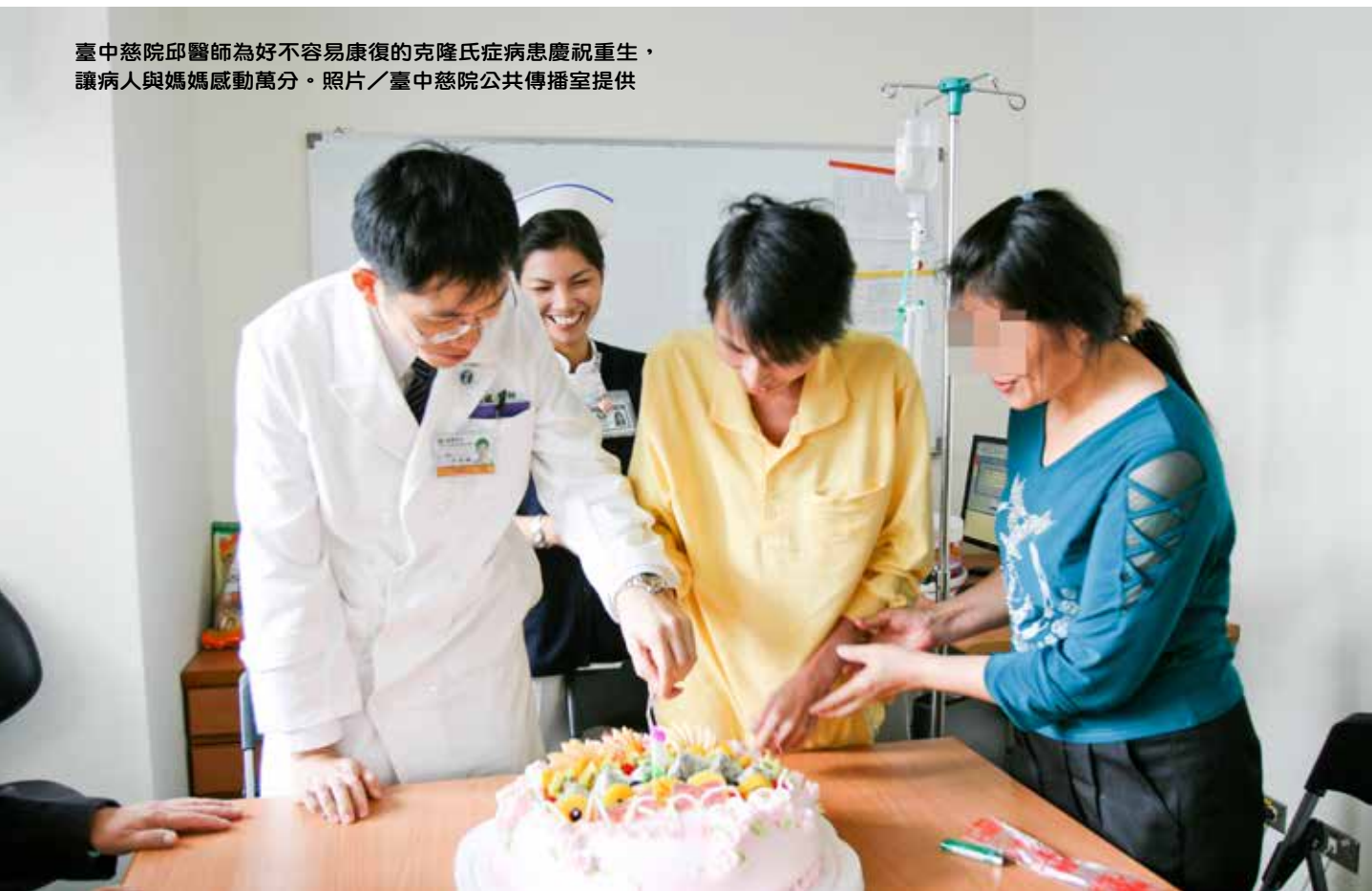輕女性術後腸造口一直潰爛，理論上造口潰爛就是要關起來，不然就會一直發炎，後續被逼得只能做併發症的收尾手術，小腸仍是慢性發炎，腸子從造口破出來的那段旁邊還有破洞，排泄物就從旁邊破的洞跑出來，消化液持續腐蝕傷口，問題都出在第一次沒有用對的方法去開，一百六十幾公分的她，還是年輕的小姐，瘦成不到卅一公斤。

我思前想後，還能夠為她做些什麼？以手術把她將已破洞的小腸切除，腸造口關入縫起，將來不必再靠人工肛門排便，再同時把兩側破損的皮膚與肌肉拉近，只要髒東西不要再從那裡出來，靠手術拉不起來的小洞就有機會長回去。試著想怎麼處理最好，最後終於讓這個小姐慢慢康復。

團隊治療罕病 活得更有品質

治療克隆氏症的經驗從無到有，「誤打誤撞的一頭栽進去」，無心插柳的結果，開創一個新的視野，依過往的經驗，提供思考過後最合理的解決方案，跟病患與家屬一起努力往這個方向走。「以病為師」一開始當然也有壓力，但是從來沒有考慮要接不接病人的問題，因為「用心就是專業」，也基於「能幫病人儘量幫」的心情，久而久之累積經驗，就更能駕輕就熟的擬定治療計畫。找到可供鑽研的領域，證明不只病患好，自己的收穫不亞於病患。將來更希望能成立克隆氏症中心，以內外科聯合門診、手術經驗學習與傳承，個案管理、資料建立與研究來建立團隊，讓更多病患可以因此活得更有品質。

臺中慈院邱醫師為好不容易康復的克隆氏症病患慶祝重生，讓病人與媽媽感動萬分。照片／臺中慈院公共傳播室提供





	病因	主要症狀	治療
克隆氏症	自體免疫	腸道發炎後出現充血、水腫、淋巴腫，進而潰瘍、結疤、纖維化，可能導致腸管狹窄。病人會長期腹部絞痛、體重減輕、偶有拉肚子。嚴重時會有腸阻塞或腹內膿瘍或瘻管等。	<ol style="list-style-type: none"> 1.早期用內科治療消炎藥物免疫製劑，標靶治療。 2.當有肛門瘻管腸阻塞與腹內膿瘍或瘻管，需外科介入。
大腸激躁症	腸道神經敏感。往往因個性壓力等等造成。	腹部絞痛，腹瀉往往在飯後發生，少有體重減輕現象，常見於壓力大時。	<ol style="list-style-type: none"> 1.減輕壓力 2.症狀治療
潰瘍性大腸炎	自體免疫	<ol style="list-style-type: none"> 1.大便裡急後重 2.黏液便甚至會有血絲，甚至血便。 3.腸絞痛 4.嚴重時體重會減輕 	<ol style="list-style-type: none"> 1.口服或灌腸消炎藥物 2.免疫抑制劑 3.嚴重時需標靶治療 4.藥物無效時需外科手術介入

免疫調節 腸保安康

文 / 林亮宏 臺中慈濟醫院過敏免疫風濕科



臺中慈院林亮宏醫師發現，很多發炎性腸道疾病其實都與免疫系統關係密切。圖為林醫師親切的為病人解釋病情。攝影／曾秀英

三年多前，當我剛從大林慈濟醫院轉任到臺中院區來服務時，有個偶然的機會接到大腸直腸外科邱建銘主任的一通電話，他要轉介一個長年拉肚子的年輕患者給我看看，與邱主任陸陸續續的討論言談當中，才了解這是一位懷疑發炎性腸道疾病 (Inflammatory Bowel Disease) 的患者。

我的印象中，像這樣發炎性腸道疾病的患者多半是在內科系統的胃腸肝膽科或是屬於外科系統的大腸直腸外科就診，鮮少會到免疫風濕科來，可是明明

我在醫學院求學過程中、見習實習時，或是進入住院醫師的這幾年，不論教科書上或是從師執輩的臨床教導都會提到這樣發炎性腸道疾病跟免疫系統的異常是脫不了關係的，可是偏偏在免疫風濕科遇到這樣病患的機會少之又少。少數幾次看診遇到這樣患者的機會中，發現這些患者多半已經看過內科、外科、中醫、民俗療法，甚至試過各種偏方，就是無法改善臨床的病症，甚至愈來愈嚴重，最後才會來到免疫風濕科試試碰碰運氣。難怪一開始，邱主任就提醒我這

樣的患者族群實在很可憐，因為說穿了這是一群沒人要碰的病患，症狀複雜又難搞，臨床上的治療常常沒有起色，每次腸子嚴重發炎的結果造成腸道出血甚至穿孔，不得不把發炎的腸道切除，反覆幾次發作的結果，除了腸子愈切愈短，也造成病患無法正常吸收營養，最後營養不良比比皆是。

一開始我遇到這樣的患者，覺得自己沒有太多治療的經驗，沒有把握可以給予什麼協助，想要婉拒。但是當時邱建銘主任講，「身為慈濟人、身為一個醫師，我們要有承擔，能夠承擔起大德的苦難」，這句話讓我重新思考作為一個醫師，作為一個免疫風濕科專科醫師，應該能提供什麼樣的協助，這讓我重新投入發炎性腸道疾病的研究與治療。經過這三年與邱建銘主任密切的合作，也有了一些成果不錯的治療經驗。

腸道發炎多變 多元檢查確認

發炎性腸道疾病一般分為克隆氏症與潰瘍性大腸炎 (Ulcerative Colitis)。當一位病患有長期性、反覆性腹痛，腹瀉的、排出帶血的糞便，或是帶有粘液的糞便，就有可能是在腸道發炎的現象。但是這樣的症狀都是屬於非特異性的症狀，比如感染性腸炎包含細菌性（如常見的金黃色葡萄球菌，沙門氏桿菌等）、病毒性腸炎（如腸病毒，諾羅病毒）、寄生蟲（如阿米巴原蟲等）一樣可以產生相同的症狀。但是一旦這些腹痛、腹瀉、血便、黏液便的症狀長期性與反覆性地

發生，甚或加上口腔潰瘍，臨床上就要懷疑是與免疫系統異常有關的發炎性腸道疾病 (Inflammatory Bowel Disease, 簡稱 IBD)，甚至報章雜誌偶爾會報導「從嘴爛到屁股」的消化黏膜潰瘍疾病，多半指的就是其中的克隆氏症。

這些在歐美白色人種中屬於常見的疾病，尤其是猶太人，罹患的比率比其他區域白人多兩到三倍，在黑色人種中患病的比率就低了許多。黃種人與西班牙裔的患病機率介於白人與黑人之間。但近年來，可能由於食物的種類逐漸西化後，也加上醫師的警覺性增加，診斷工具的進步，華人罹患此病的比率有愈來愈增加的趨勢。

臨床上，除了一般性的糞便潛血篩檢，糞便培養排除感染性腸炎外，最常使用的影像診斷工具就是下消化道攝影 (大腸銀劑) 檢查與大腸內視鏡，用來檢查大腸的病灶與施做切片採取檢體，由於近年斷層掃描 (CT Scan) 的普及與愈來愈方便的膠囊內視鏡 (Capsule Enteroscopy)，可以補足並非每個醫院都有、也並非那麼方便的小腸鏡檢查。

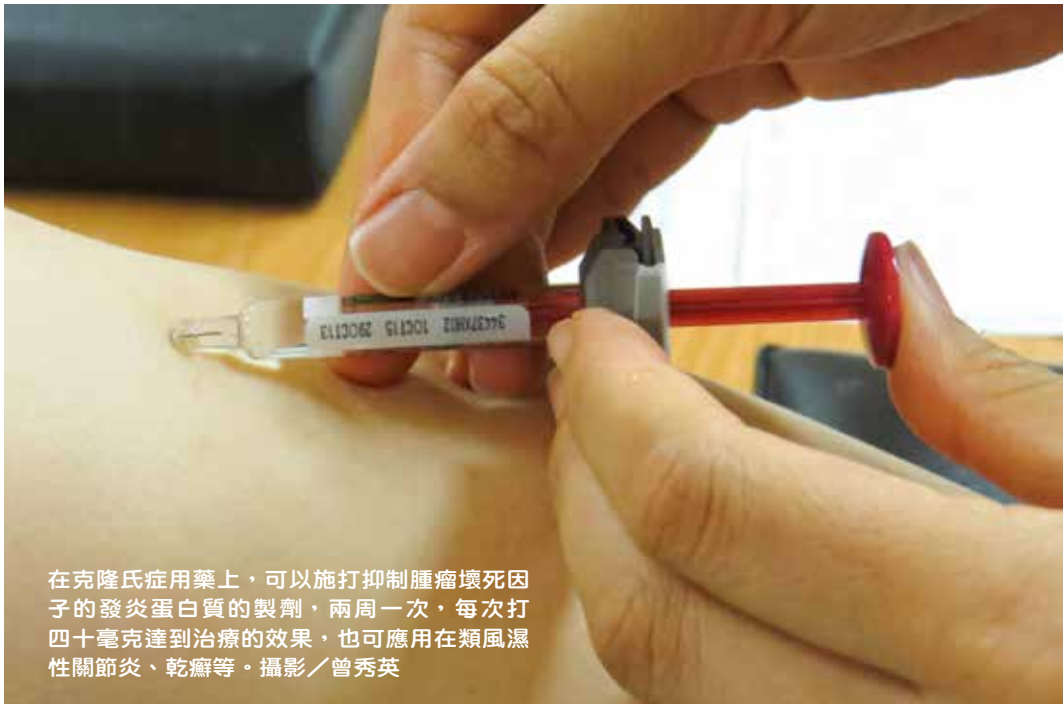免疫系統異常 啟動連鎖反應

相對於潰瘍性大腸炎，克隆氏症患者的腸壁發炎擴及為內外整層腸壁（包含黏膜，黏膜下層，肌肉層及漿膜層），發炎的範圍雖然好發於小腸大腸交界處的迴盲部，但是包括整個小腸、整個大腸、上消化道，甚至從口腔到肛門都可能受到侵犯，也比較容易產生難以癒合

與到處亂鑽的肛門瘻管與肛門膿瘍，甚至常常從腹部外部就可以觸摸到一段一段腸子腫脹的腫塊狀隆起。克隆氏症的患者因為長期的腹瀉、腹痛，消化與營養吸收非常差，大幅體重減輕，嚴重貧血的狀況非常普遍。從幼年期就發病的患者常常伴隨發育不良。

在過去，這樣的長期腸道發炎性疾病發生的病因被認為包括遺傳、種族、病菌、食物過敏(如奶製品)等等。長期以來，無確定病因的疾病常常都被認為是免疫系統的異常造成，但是直到近五年來，愈來愈多的文獻發表歸納出，基因異常表現(包括 NOD2 基因，自噬基因 autophagy genes) 與異常表現的細胞激素(介白質 -23 與 17 型幫助者 T 細胞路徑) 最有關係。當腸道內

原本與我們共生的細菌群有過多聚集的情況時，遇到有上述免疫系統異常表現的病患時，就會在腸道內啟動一連串不正常的免疫連鎖反應，原本要幫助我們的免疫細胞啟動出了差錯，卻啟動了過度的發炎反應，使得身體內原本要清除外來病原菌的免疫細胞(如巨噬細胞，T-reg 細胞，嗜中性白血球)，經由不正常的路徑產生細胞激素的導引，轉而攻擊自己的腸道組織，產生了自體免疫疾病。目前已知在克隆氏症的患者身上，腫瘤壞死因子 alfa (TNF-alfa)，介白質 -12(Interleukin-12)，介白質 -23(Interleukin-23)，介白質 -1beta(Interleukin-1beta)，介白質 -6(Interleukin-6) 都有過度異常的表現。



在克隆氏症用藥上，可以施打抑制腫瘤壞死因子的發炎蛋白質的製劑，兩周一次，每次打四十毫克達到治療的效果，也可應用在類風濕性關節炎、乾癬等。攝影／曾秀英

由於大多數的醫院在照顧克隆氏症的病患上，仍是內科或外科系單打獨鬥，林亮宏醫師受邀在一場腸胃內科、消化外科和大腸直腸科醫師舉辦的研討會中，特地講解臺中慈院有關克隆氏症在本院大腸直腸科與免疫風濕科互搭配照護病患的模式。圖片／林亮宏提供



經由這些病理機轉的分析與發現，也使得從最早期在面對克隆氏症只能使用保守支持性療法，給予營養補充，到對付腸道免疫發炎使用類固醇藥物，進展到使用免疫調節劑的磺胺類藥物，或是副作用較低，患者耐受性較高的5-aminosalicylic acid 藥物，到更廣泛作用的免疫抑制劑。但是即使使用到這些免疫藥物加上類固醇治療，都仍然不足以控制嚴重型的克隆氏症，有不少的患者仍然必須接受大範圍的發炎腸道切除以控制症狀，當然也帶來不少的副作用與更加營養不良的後遺症。近幾年來，針對上述異常細胞激素治療的生物製劑也陸續在克隆氏症的治療上有極佳的療效，包括腫瘤壞死因子拮抗劑、介白

質-12/23 拮抗劑，還包括許多目前正在最後人體實驗階段的其他生物製劑。

醫師對早期症狀的警覺性，對大眾衛教的推展，診斷工具的進步，免疫機轉的發現與生物製劑藥物的進步，使得進一步治療克隆氏症變得更為可能，雖然因為基因機轉的因素，目前尚無法完全治癒克隆氏症，但是經由外科醫師盡早介入，清除難纏的瘻管與膿瘍減少感染的機會，內科醫師盡早使用免疫調節藥物治療，避免過往大範圍的手術切除，減少發炎復發的機會，都是臺中慈濟醫院整合大腸直腸科與免疫風濕科團隊，有別於其他醫院醫師內科或外科單打獨鬥，更能給予病人完整的治療與協助。

克隆氏症的手術治療

文 / 邱建銘 臺中慈濟醫院大腸直腸外科主任



邱建銘醫師盡力為病人著想的心，總讓求醫過程相當辛苦的病患非常感動。當病人逐漸恢復健康，醫病之間的欣喜更是不言可喻。攝影／曾秀英

克隆氏症的臨床症狀主要分為急性的初期與慢性的後期，其主要影響在於小腸大腸與肛門，在初期的腹痛、腹瀉或血便的腸道黏膜發炎的症狀，是以大腸鏡及小腸鏡等內視鏡來做診斷，初期的症狀內科藥物療法就會有很好的功效，在後期的腹脹與營養不良、體重減輕等症狀，要加上電腦斷層掃描與核磁共振的檢查，來確認是否有慢性發炎纖維化所造成的腸道阻塞、腹內膿瘍或腸道瘻管的狀況發生，這些慢性發炎纖維化所造成的症狀，往往最後需要手術來解決。

手術前置作業 加強體力免疫力

嚴重的克隆氏症會有很嚴重的營養不良，導致術後傷口癒合不好，即使病人已經接近腸阻塞的程度，狀況許可下手術前應住院打一段時間的營養針，同時配合營養師的指導，還是可以少量進食自己腸道還可以接受的食物。一般來說為軟質好消化的食物與一些商業配方的營養補充品，營養太差的話甚至需要在術前靜脈注射白蛋白或是麩醯胺酸，來儲備術後恢復所需的能量。

術前跟營養狀況一樣重要的是病人免疫力的調整，大家知道克隆氏症是一種自體免疫的疾病，原本免疫系統過動而攻擊自己腸道的免疫系統，隨著疾病的進展與免疫抑制藥物的交互作用，可能藥物劑量依然不夠去克制其發炎，或者甚至藥物過量演變成免疫力的過度低下，如果病人術前有腹內膿瘍或瘻管，很難單憑一兩樣檢查就知道患者目前的狀況是免疫系統過動或低下，術前通常會會診有經驗的免疫風濕科醫師予以調整，避免術後不可預期的併發症。

腸道病變的處理

雖說克隆氏症的腸道是一小段一小段的跳躍式發炎，但在治療的經驗中發現，臺灣的克隆氏症患者腸道發炎最嚴重、同時造成阻塞的地方，往往是在大小腸交接處，大部分都會有連續一段或長或短的發炎向小腸延伸，同時大腸的變化最嚴重的常常也是靠近大小腸交接處，所以大部分患者的右側大腸與末端小腸如果發炎嚴重，或是已穿孔產生了瘻管都需要犧牲切除。腸道接合處的處理也和一般大腸手術不一樣，一般腸道接合處只要適當大小即可，克隆氏症的患者因為接合處的縫合本身就會刺激免疫反應，日後可能導致狹窄而引發第二次的阻塞，所以有好幾種不同的縫合方式來讓接合處加大同時避免二次阻塞。腸道處理好後，腹內的膿瘍或瘻管，一般來說癒合都很快。

而小腸的部分必須從十二指腸的末端開始仔細檢查到小腸的最末端，如果有發現發炎狹窄的地方，狀況允許的話儘可能做整型手術保留小腸，才能防止將來小腸過短導致長期的營養吸收不良，但是因為克隆氏症的患者常經歷過腹內的感染甚至是多次的腹部手術，術中處理腸沾黏的問題不管是對患者或是外科醫師都是很辛苦的挑戰。

至於後段的大腸則較少造成狹窄阻塞，一般藥物控制就會有一定的效果，需要切除的機會不大，但是如果在末端接近直腸處嚴重的發炎狹窄，同時又合併有嚴重的肛門瘻管，這時恐怕很難避免需要作長期的人工肛門。

肛門瘻管的處理

克隆氏症的肛門瘻管與一般常見的肛門瘻管不同，一般常見的肛門瘻管是因為肛門腺糞渣異物堵塞所導致，通常較淺而且因為抵抗力正常，膿疱會較為集中，大部份手術較為簡單而且也不容易傷到肛門括約肌，克隆氏症的肛門瘻管是因肛門腺受到免疫細胞攻擊，往往在肛門內形成一個大洞，膿疱很深也同時會到處亂鑽，幾乎都會鑽過肛門的括約肌，用傳統的瘻管切開手術不但不易癒合也會導致失禁，我的經驗都是使用引流帶 (seton)，階段式的導引膿頭接近肛門口，等到肛門括約肌不受影響後，再予以切開將引流帶移除，處理需時日較多但較為舒適且安全。🕒