

# 胃長四顆息肉全癌變

## 切胃救命 文 / 曾秀英

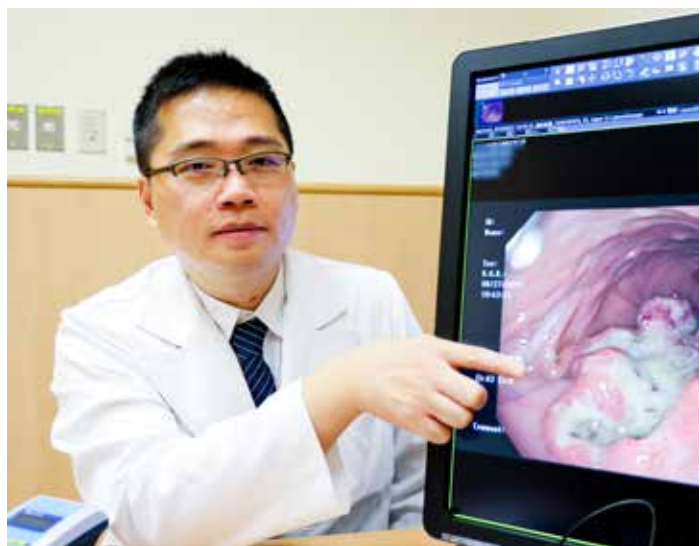
胃長息肉也會發生癌變！臺中慈濟醫院一般外科發現八十一歲老婦胃裡長四顆息肉，竟都是癌細胞病灶，罕見病例顛覆傳統胃部惡性腫瘤屬單一病變的思維，還好並未擴散轉移，高國堯醫師手術切胃後，恢復良好並持續追蹤。

「腸道息肉癌變可能性很高，多數人都會特別小心，過去經驗胃部息肉以良性為主，一般人並不會太過在意。」高國堯醫師指出，張女士是特別個案，因暴瘦廿公斤身體虛弱，檢查出嚴重貧血，血紅素只有正常的一半。腸胃科醫師胃鏡檢查發現，胃部不同位置共有四顆息肉，取最大息肉切片送病理檢驗，確認是惡性腫瘤，高國堯醫師手術後，檢體送病理化驗證實，四顆息肉全部癌變。

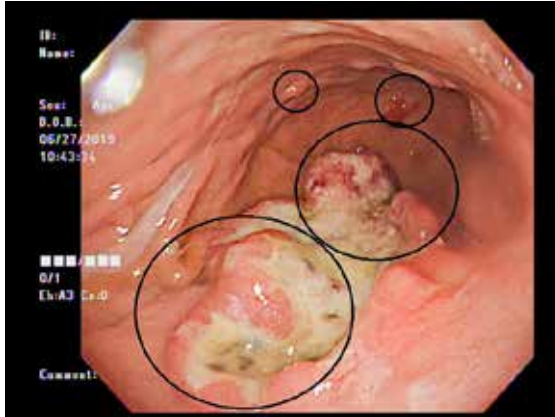
高國堯說，胃癌發生通常屬單一性，胃癌腫瘤如果很大，潰瘍流血屬正常，張女士病情最特別的地方有幾點，包括：小小香菇型息肉就開始滲血，而且四顆息肉同時癌變，卻又還沒有擴散轉移。

臺中慈濟醫院病理科主任陳賜生表示，「息肉是黏膜異常形成的突起物。」胃癌的形態學表現，九成為凹下潰瘍型，隆起像息肉型頂多占一成，大部分情形是集中在一起，同時發生在多顆分開的息肉又都是胃癌，機會很低很低，臺中慈濟醫院是第一次發現，開刀是最好的治癒方法。

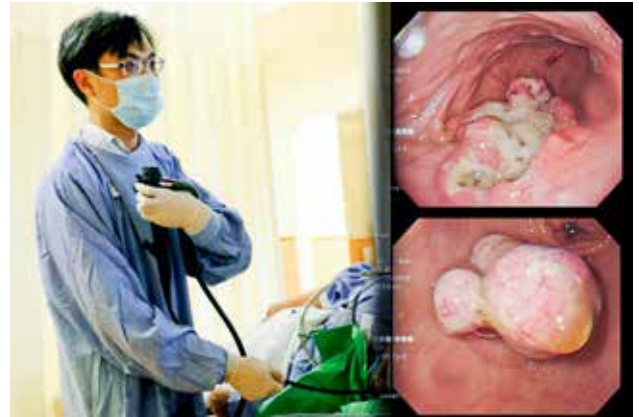張女士平時排便出血都當痔瘡，因嚴重貧血才查出罹癌，雖虛弱又已八旬高齡，但病人及家屬都信任醫療團隊，願意放手一搏。高國堯醫師考量病人高齡以及術後營養吸收情況，全程採取微創腹腔鏡手術切除胃腫瘤，術後恢復良好，回診也都很正常。高國堯醫師提醒，大便有血不一定是痔瘡，最好養成觀察自己糞便的習慣，發現異常應由醫師進一步安排檢查，找出疾病原因。



臺中慈濟醫院一般外科醫師高國堯以病人胃鏡檢查畫面說明。



胃鏡顯示病人胃部四顆息肉。



胃鏡檢查發現病人息肉，最大顆近三公分（右下）。

## 血便注意事項

注意事項 血便顏色	血便色卡	可能出血點	可能原因	建議檢查
黑色 (如瀝青)		上消化道	胃潰瘍出血 十二指腸潰瘍出血 癌症	胃鏡
暗紅		小腸、大腸	大腸癌 息肉 發炎性腸道疾病 憩室炎	小腸：膠囊內視鏡、 小腸鏡 大腸：大腸鏡
鮮紅		直腸、肛門	直腸癌 息肉 痔瘡 肛裂	大腸鏡

◎注意：若有血便狀況，需先排除是否有食用含鐵劑藥物或火龍果等食物。