



救命

爲諾文狄變臉

◆ 撰文、攝影 / 醫發處公關室

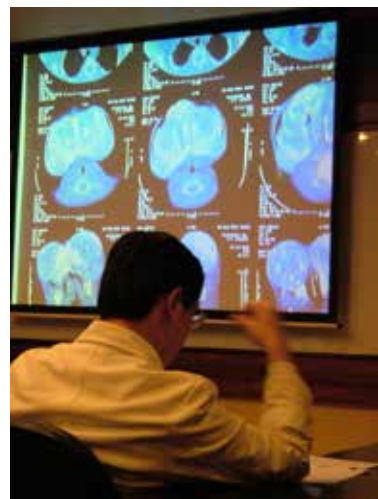


一歲時的諾文狄是個外表清秀可愛的小男孩。

來自印尼巴淡島的諾文狄今年才五歲，但瘦小的身軀似乎沒有五歲孩子應該有的強壯。諾文狄剛出生時，跟一般清秀可愛的孩子沒有兩樣，但一歲半那年，他的嘴部與舌頭開始腫大，牙齦也一併外露，而近兩年的情況更為嚴重，眼睛與鼻子甚至被腫瘤擠得只剩下四個小洞。腫大的臉部，讓諾文狄的臉上看不到任何表情。

腫瘤的痛楚也讓小小的諾文狄無法消受。諾文狄的鼻孔不時流出血水，發出難聞的氣味，每個月約有一個禮拜，他會開始發燒並且無法吃喝，直到血水流出後，體內高溫才會自動退去。而知道自已的外表跟一般人不大一樣，諾文狄也養成了敏感、倔強的個性，只能做少許表達的他，一旦有陌生人靠近，便會從喉嚨裡發出低吼混濁的聲響。

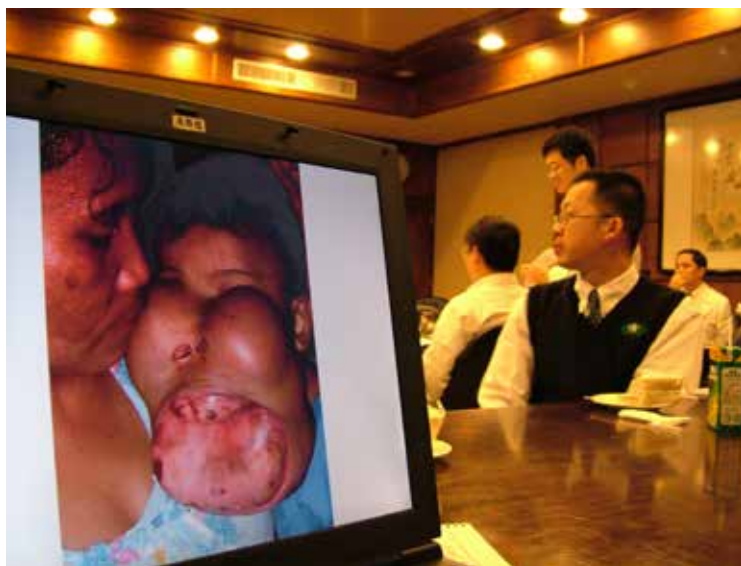生長在一個建築工人的家庭，諾文狄並沒有太多的優勢，雖然父母親帶著他四處求醫下，但沒有醫生可以確定他的病情，甚至不敢為他看診。根據現有的醫療文獻記載，諾文狄所患的這種牙骨質瘤，全球僅有一百四十多例，而在幼兒身上更是罕見，更不用說如果為孩童進行摘除手術，未來隨著孩子成長，重建後仍有可能再度出現臉部塌陷等問題。這都是醫療團隊再三評估的緣故，並考量諾文狄後續的生活能力、視力、語言、進



句「你明天再來」聽錯為「你明天不用來了」，讓諾文狄（Novemthree Siahaan）的求醫之路格外坎坷，但也讓諾文狄踏上了台灣這塊土地，來到了花蓮為自己的人生尋找一絲希望。

二〇〇二年九月，新加坡人醫會在印尼巴淡島舉行了一場義診，當時，諾文狄在家人的帶領下也在這群等著看醫生的行列中。只是，醫生的一句話，經由翻譯讓諾文狄的爸爸以為沒有救了、明天也不用來了，因此，諾文狄消失在這一群急切求醫的人群裡……

但，新加坡人醫會卻沒有放棄，茫茫人海中，今年二月十五日，新加坡人醫會不僅找到了諾文狄一家人，同時也為諾文狄進行了電腦斷層正子攝影。不過，一年半來，諾文狄的情況更為惡化，巨大的腫瘤已經吞噬了他的臉部，在四處求醫未果，諾文狄於三月八日抵達花蓮慈濟醫學中心尋找新希望。



食甚至是外觀。當然，手術的高風險是絕對需要謹慎評估的環節。

目前體重只有十三公斤的諾文狄，在嚴重貧血與營養不良的情況下，目前只能先補充營養，以期術後復原情況良好。而在這次高難度的跨國醫療個案中，慈濟醫院醫發處公關室也忠實紀錄慈濟大醫王團隊每次下決定的過程，並以醫療會議記錄的形式，讓讀者瞭解諾文狄來台的醫療一步一腳印。

今天是諾文狄抵達慈濟醫院的第一天，但慈濟卻已經為諾文狄開第六次跨科室協調會議。在諾文狄的CT（電腦斷層掃描）3D圖出爐後發現，片子上顯示黃色的腫瘤根本就是與白色的骨頭連在一塊，也就是說這是由骨頭所生成的腫瘤。

另外，從斷層掃描中也看到諾文狄清晰的呼吸道和食道，但由於諾文狄不斷

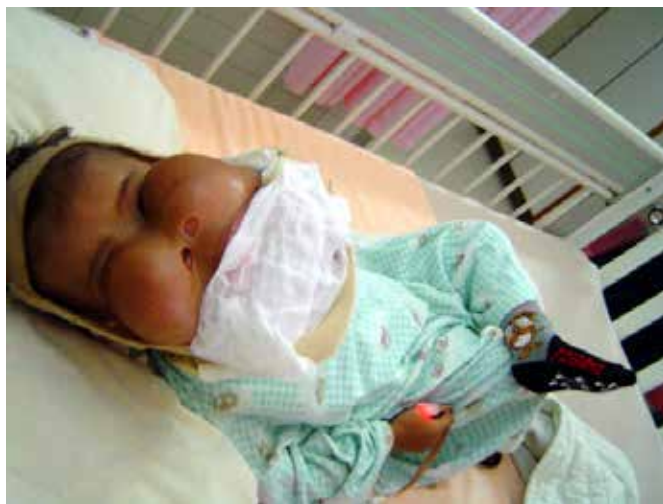喘，而在取得諾文狄父親的同意後，醫療團隊也決定為諾文狄進行氣切。

另外，復健科的職能治療師和物理治療師也準備為諾文狄打造一個貼住臉部腫瘤的護具，讓氣切的開口和腫瘤不至於互相壓迫。

諾安狄一早進入開刀房進行氣切，氣切前的麻醉非常順利，而復健科人員也在一旁將先前量身設計的護具做更細部的裁切，並仔細丈量氣切的位點，讓護具能在氣切後順利

戴在諾安狄的頸部，以避免巨大腫瘤壓迫氣切處。

除了氣切以外，今天也取得諾文狄的黏膜組織與骨頭的切片。離開開刀房後，諾文狄進入小兒加護病房接受照護，下午兩點左右開始接受MRI（核磁共振）和CT的檢驗，以籌劃諾文狄的開刀流程。



諾文狄切片病理報告出爐，確認諾文狄的巨型腫瘤為良性，病理上屬牙骨質瘤之類，也就是所謂的Cemento-Ossifying Fibroma (COF)，這是一種從牙細胞中所發展出的不正常細胞分裂。

諾文狄的臉部腫瘤相當龐大，硬質、且有相當的重量。透過血管攝影可清楚看見，腫瘤處的血管不是那麼豐富，這對醫療團隊來說是相當好的消息，有助切除的執行，但在靜脈血管部分，則有曲張的現象，因此容易造成黏膜出血。

另外，諾文狄的眼部因長期受腫瘤壓迫，右眼極有可能已失去視力，但左眼仍有視力，而從X光的顯影裡也發現諾文狄殘剩的牙齒「散佈」在腫瘤各處，沒有牙齦的口腔失去三分之二的顎骨，若將影像中不正常的腫瘤部分除去，眼部以下將出現一個大洞，相當駭人。

由於擔心因腫瘤組織龐大使得開刀時間過長，再加上諾文狄本身的條件相當差，有

營養不良的限向，醫療團隊也推估或許會以分階段方式治療。首先切除顎下部腫瘤，減輕頭部與頸部的負擔，並由整型外科進行重建，然後再切除上顎部位之腫瘤。

除了擔心手術時間過長外，醫療團隊的另一挑戰即是失血的問題，由於頭、臉、頸部，因長期壓迫靜脈血管腫大，恐會有大量失血的危險。

醫療團隊評估後發現，諾文狄的臉部重建之路相當漫長，預計可能長達兩個月。但目前仍有幾個問題：若將腫瘤切除，移植的骨頭是否會隨孩子長大而成長，但若沒有，諾文狄仍會在幾年後出現臉部塌陷的問題。此外，若腫瘤未切除乾淨，十八歲以前諾文狄還是會出現臉部腫大，在在都是考量的重點。

一連串的討論後，與小兒ICU確認了諾文狄的狀況，會議上確定諾文狄明天移出加護病房，並且開始進行一週的營養照護與灌食。



為了與諾文狄溝通，醫護人員特別製作了可愛的小卡片。